

Aufbau der Haut - Hautstruktur (I)

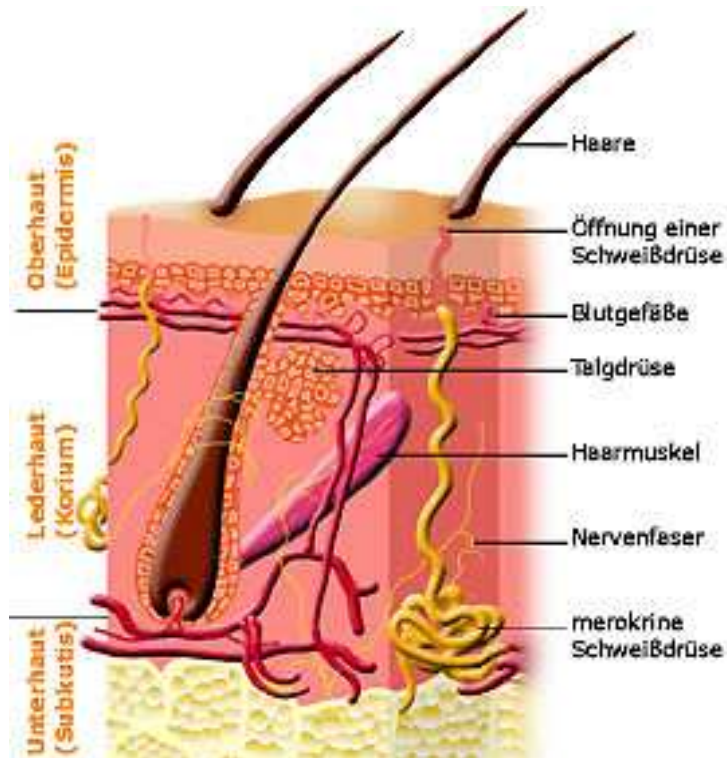
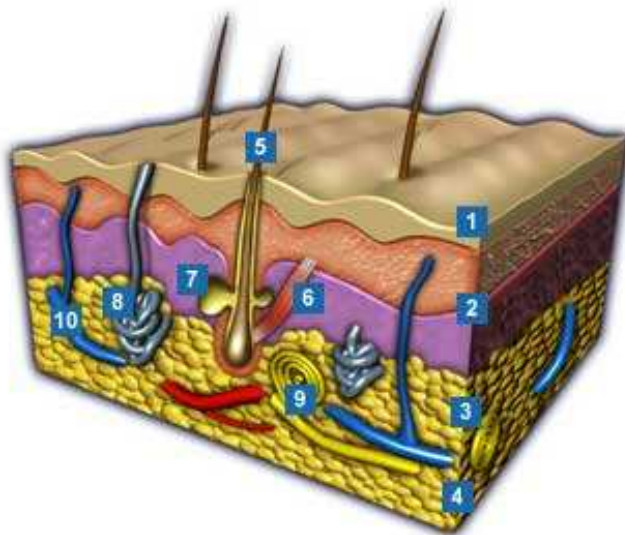


Abb. 1: Einfaches Modell des Hautaufbaus



- 1 Oberhaut (lat.: Epidermis)
- 2 Lederhaut (lat.: Dermis)
- 3 Unterhaut (lat.: Subcutis)
- 4 Kollagenfasern
- 5 Haar (lat.: Pilum)
- 6 Haarmuskel (lat.: Musculus erector pili)
- 7 Talgdrüse (lat.: Glandula sebacea)
- 8 Schweißdrüse (lat.: Glandula sudoriferia)
- 9 Lamellenkörperchen (Nervenende)
(lat.: Corpuscula lamellosa)
- 10 Blutkapillaren

Abb. 2: 3-D-Modell des Hautaufbaus